

<補足説明>

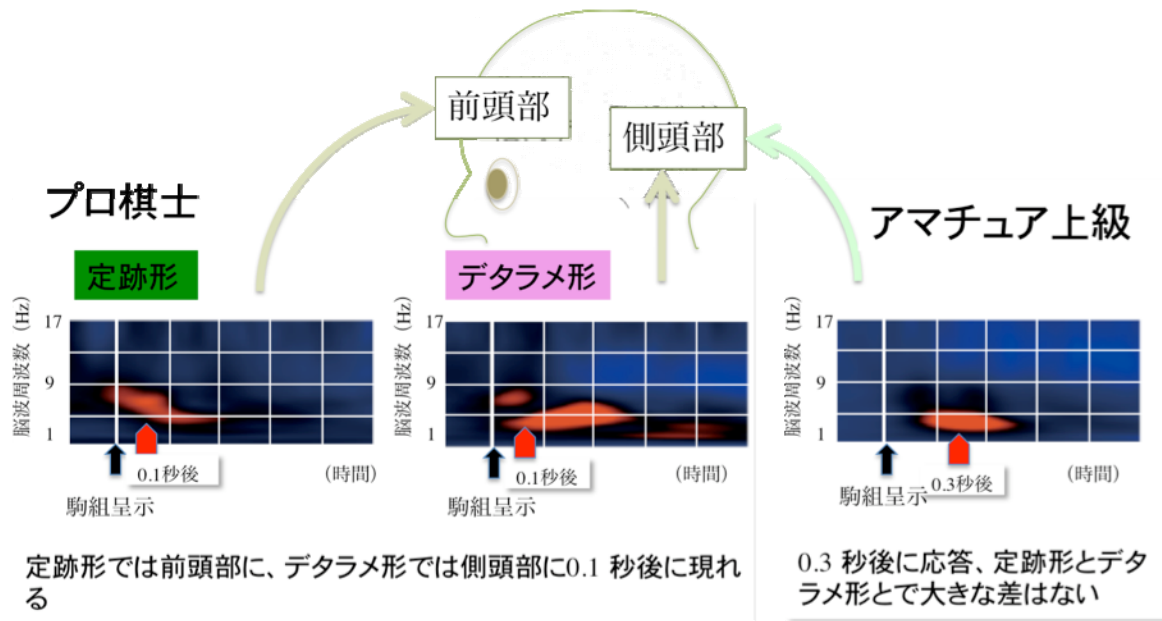


図 1 盤面の駒組を瞬時に認識する脳波活動

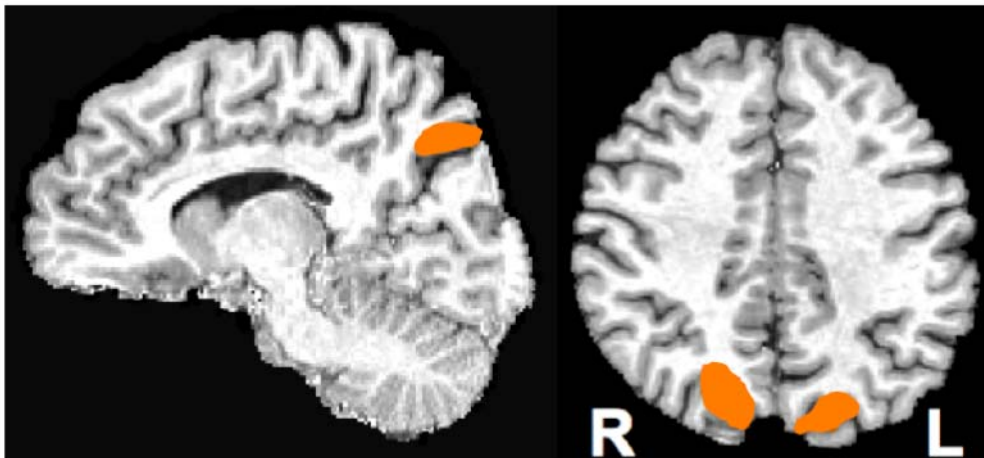


図 2 プロ棋士の脳活動 fMRI による成果：
将棋パターンの知覚 頭頂葉背内側部(楔前部)

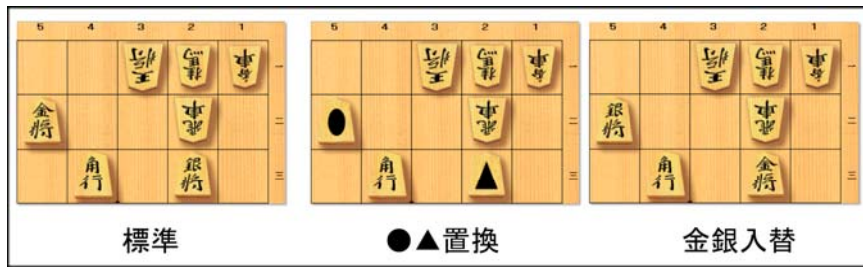


図3 視覚的ルール変更を組み込んだ詰め将棋

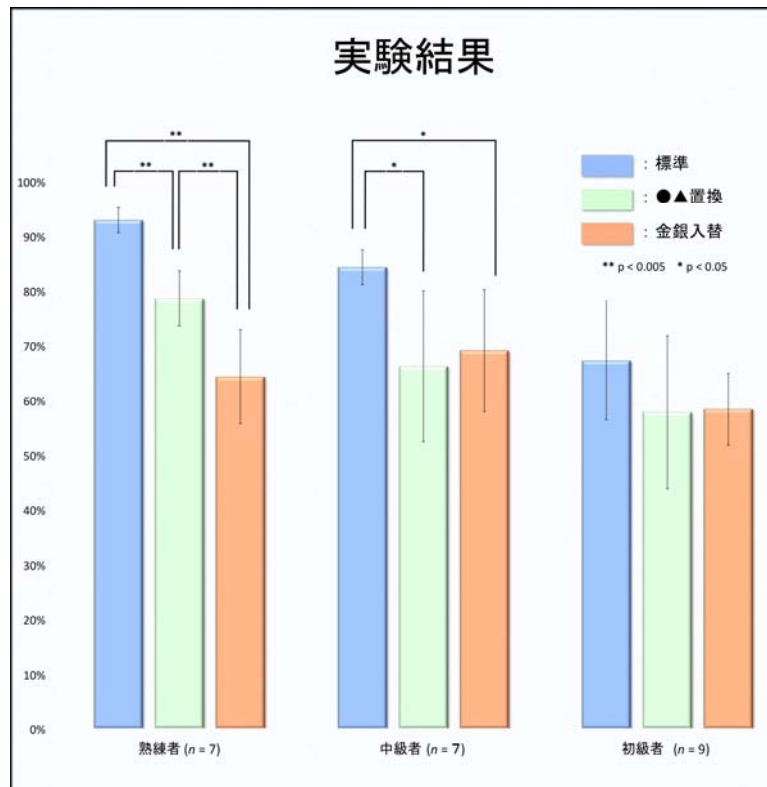


図4 直観的に詰め将棋を解く能力への妨害の影響は棋力に依存する